

# **Guía básica para la confección de una Historia Clínica.**

## **Cuarta Parte.**

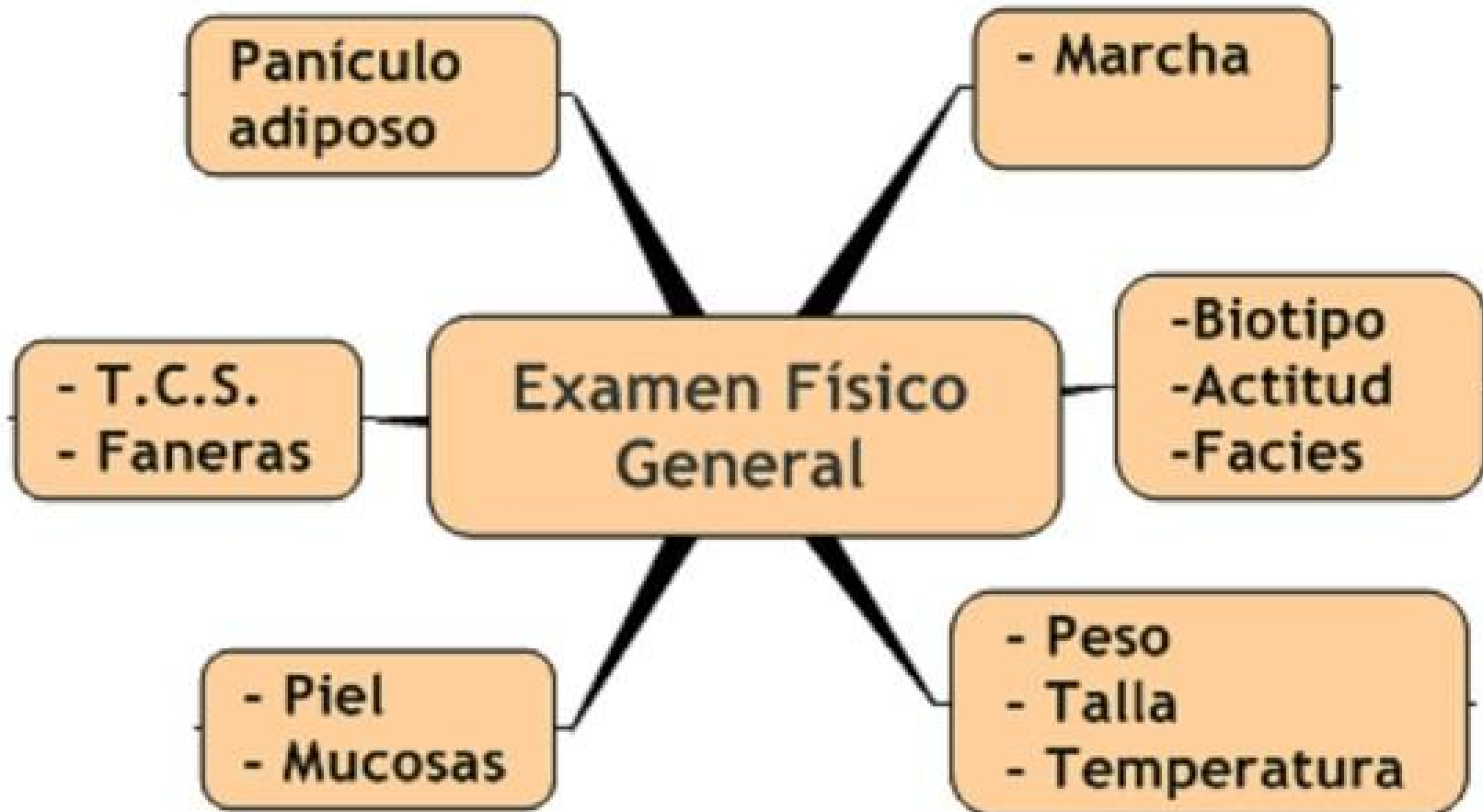
# **Examen Físico General**

**MSc. Dr. Marco J. Albert Cabrera**

Guia basica para la confeccion de una Historia Clinica. El Examen Fisico General  
<http://www.portalesmedicos.com/publicaciones/articles/799>


# Mapa conceptual del E.F. General

## Mapa Conceptual



T.C.S: Tejido Celular Subcutáneo

Estudie detenidamente el modo de exploración de cada uno en la Guía adjunta



# **Guía básica para la confección de una Historia Clínica.**

## **Quinta Parte.**

### **Examen Físico Regional**

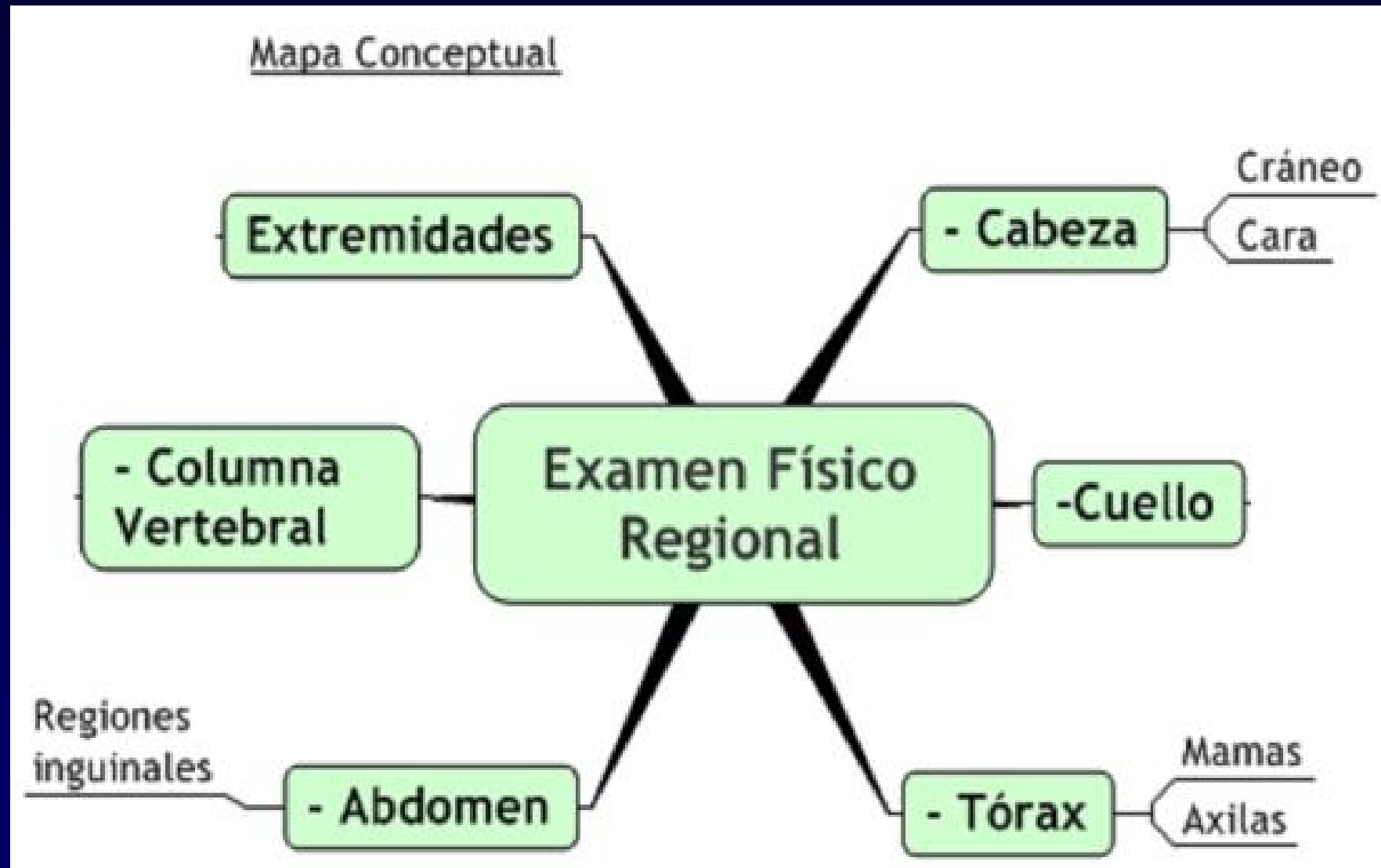
**MSc. Dr. Marco J. Albert Cabrera**

Guia basica para la confeccion de una Historia Clinica. El Examen Fisico Regional.



La exploracion de la cabeza, el cuello y el torax

<http://www.portalesmedicos.com/publicaciones/articles/800 y 831>

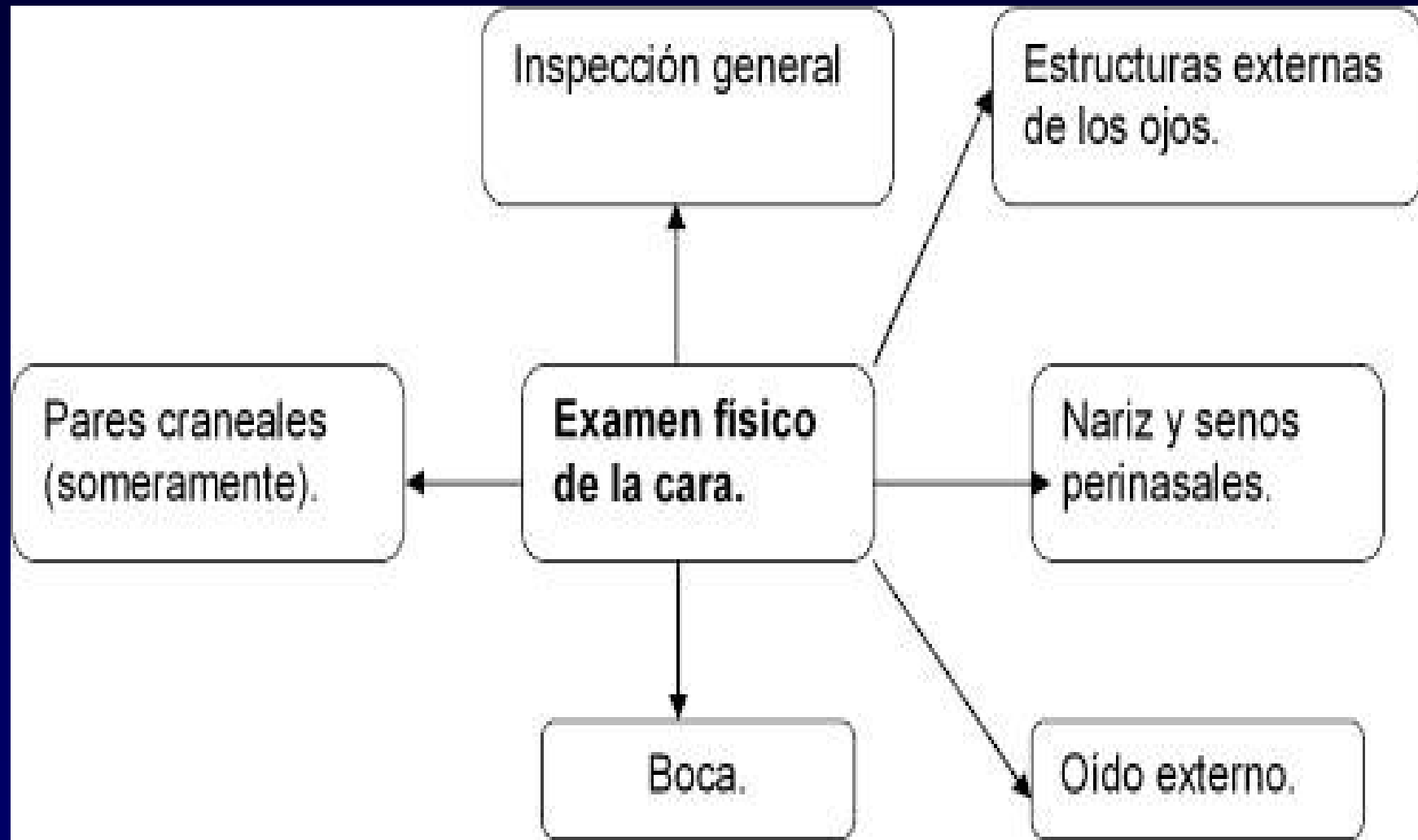# Mapa conceptual del E.F.Regional





Estudie detenidamente el modo de exploración de cada uno en la Guía adjunta

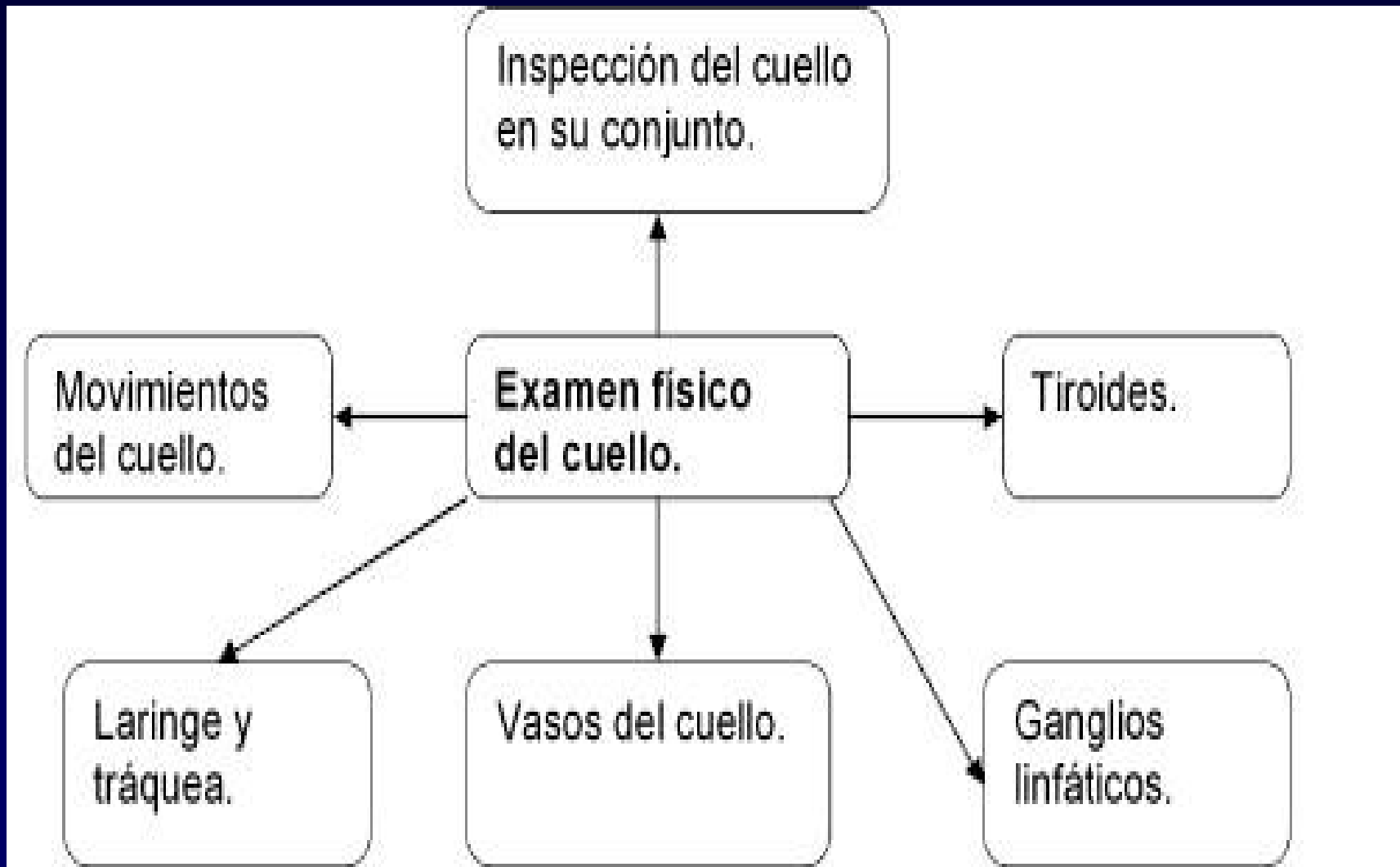



# Cráneo y Cara



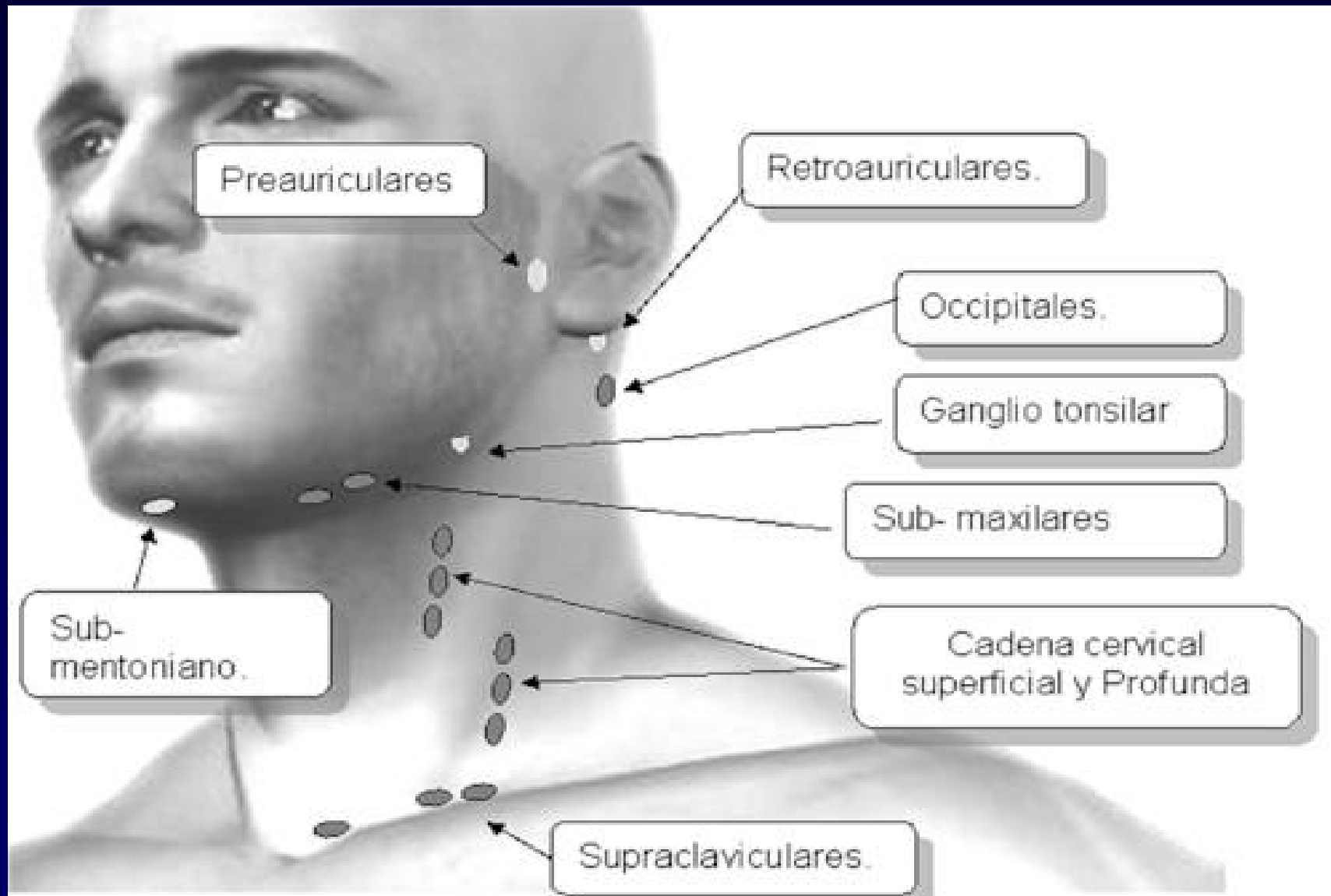


# Cuello





# Ganglios linfáticos del cuello







## REGISTRO ESCRITO DE LO EXPLORADO

- **Cabeza:** Acorde a su biotipo, edad y sexo. Cráneo: Cabello (abundante, escaso o normal), de buena implantación, de color textura y distribución de acuerdo con su edad, sexo y raza. Cara: Simétrica, músculos de buen tono, que expresan un estado emocional (caracterizarlo), surcos de la frente que se acentúan con la mímica facial. Pestañas con implantación adecuada en los bordes de los párpados y cejas completas. Ojos de color (x), pupilas redondas, de igual tamaño en los dos ojos, no lesiones del iris, conjuntivas y córneas. Nariz sin desviaciones del tabique u otras deformidades. Orejas de buena implantación, pabellones auriculares sin deformidad. Senos perinasales no dolorosos.
- **Cuello.** Simétrico, ancho y corto o largo y delgado según su biotipo, flexible, no doloroso a los movimientos de flexión, extensión, rotación derecha e izquierda, lateralización derecha e izquierda y circunducción. Resalto laringo- traqueal presente y normal. Tiroides no visible ni palpable, adenopatías no visibles ni palpables, no tumoraciones. Pulsos carotídeos presentes y sincrónicos. No ingurgitación yugular.







# REGISTRO ESCRITO DE LO EXPLORADO

## (Cont)


- **Tórax:** Normoconfigurado según su biotipo, plano, simétrico, sin abombamientos ni retracciones, no lesiones en la piel. No doloroso a la palpación y percusión d las articulaciones esternocostales.
- **Mamas:** Mamas simétricas, firmes o pendulares, de tamaño (pequeñas, medianas o gran tamaño). Areola y pezón central, normal y erectal (o pezón invertido). Tubérculos de Montgomeri presentes y normales. Piel lisa, hidratada, sin abombamientos ni retracciones, no piel de naranja, con o sin circulación colateral. Palpación de los cuadrantes, colas de Spence y regiones retroareolar no dolorosos, no se palpan tumoraciones. No se observa secreción por el pezón.
- **Axilas:** No dolorosa a la palpación, no adenopatías ni tumoracines en los tres planos (anterior, medio y posterior).



# REGISTRO ESCRITO DE LO EXPLORADO

## (Cont)

- Abdomen plano, simétrico, que sigue los movimientos respiratorios y los golpes de tos, con ombligo central sin cambios de coloración ni aumento de volumen. Regiones inguino-crurales no se observan aumento de volumen. No lesiones en la piel. Blando, depresible, no doloroso a la palpación superficial y profunda. No se palpan adenopatías ni protrusiones en regiones inguinales y región umbilical. Agujero inguinal superficial cerrado. Timpanismo abdominal presente. Ruidos hidroaéreos presentes y normales.
- Columna Vertebral: A la inspección presencia de cifosis normal, no deformidades ni tumefacción.
- Extremidades: Simétricas, sin deformidades, de acorde con su biotipo.



## Conclusiones:

Para el estudio completo y detallado del tema “Exámenes físicos general y regional” Ud. debe remitirse al libro de texto Propedéutica clínica y semiología médica del Profesor Dr. C Llanio Navarro, y para repasar utilice los contenidos de las guías adjuntas.